AUS DER UNIVERSITÄTS-FRAUENKLINIK BASEL
DIREKTOR PROF. DR. A. LABHARDT

BEITRAG ZUR KENNTNIS DER SOGENANNTEN TEERCYSTEN DES OVARIUMS

INAUGURAL-DISSERTATION

ZUR ERLANGUNG DER DOKTORWÜRDE DER HOHEN MEDIZINISCHEN FAKULTÄT DER UNIVERSITÄT BASEL

VORGELEGT VON

MARIA KUNZ
AUS HERGISWIL LUZERN

1934
DRUCK: RITA-VERLAG UND -DRUCKEREI, WÜRZBURG

AUS DER UNIVERSITÄTS-FRAUENKLINIK BASEL
DIREKTOR PROF. DR. A. LABHARDT

BEITRAG ZUR KENNTNIS DER SOGENANNTEN TEERCYSTEN DES OVARIUMS

INAUGURAL-DISSERTATION

ZUR ERLANGUNG DER DOKTORWÜRDE DER HOHEN MEDIZINISCHEN FAKULTÄT DER UNIVERSITÄT BASEL

VORGELEGT VON

MARIA KUNZ
AUS HERGISWIL LUZERN

1934
RITA-VERLAG UND -DRUCKEREI, WÜRZBURG

Von der medizinischen Fakultät Basel genehmigt auf Antrag von Herrn Prof. Dr. A. Labhardt.

Tag der Promotion: 21. Dezember 1933.

R. UNIV.
BIBLIOTHEEK
LEIDEN

Dem Andenken meiner lieben Eltern
in Dankbarkeit gewidmet

Digitized by the Internet Archive
in 2026

https://archive.org/details/IA41546709_0131

I. Zur Namensgebung der Endometriosis.

II. Theorien über die Genese dieser Heterotopien.

III. Ausführlicher Bericht über die im Basler-Frauenspital in der Zeit von 1920—1930 zur Operation gelangten Teercysten.
   1. Alter der Patientinnen.
   2. Symptomatologie und Diagnose.
   3. Kombination zwischen Teercysten und andern pathologischen Veränderungen der Genitalorgane.
   4. Teercyste und Fertilität.
   5. Teercyste und vorausgegangene entzündliche Erkrankungen des Unterleibs.
   6. Palpationsbefund.
   7. Operationsbefunde:
      a. makroskopische Befunde.
      b. mikroskopische Befunde.
   8. Postoperativer Verlauf.

IV. Zur Frage über konservative oder operative Therapie.

V. Kasuistik.

VI. Abschließende Bemerkungen.

I. Zur Namensgebung der Endometriosis.

Die frühesten Berichte, die bei diesem Thema in Frage kommen, gehen auf das Jahr 1898 zurück, wo Wood Russel erstmalig an Uterusschleimhaut erinnernde Drüsenbildungen in den Ovarien beschrieb.

Bis heute ist man sich über eine eindeutige Namensgebung dieser Heterotopien noch nicht im klaren. In anatomischer Hinsicht dürfte der Vorschlag von Franke (18) richtunggebend sein, der von Adenosen, Adenofibrosen und Adenomyosen spricht, wobei das Grundwort „Adeno" den allen diesen Bildungen gemeinsamen drüsigen Charakter bezeichnet, während in dem Beiwort das die Drüsenschläuche umgebende Gewebe gekennzeichnet ist. Man sprach von „Luteincysten", „Endometrioma", „Adenosen", „Teercysten" etc. Heute will man alle diese Begriffe in dem Wort „Endometriosis" zusammenfassen. Eine allen Teilen gerecht werdende und alle befriedigende Wortprägung dürfte jedoch erst nach Klarheit über die Genese und das klinische Krankheitsbild dieser Veränderungen möglich sein.

II. Theorien über die Genese dieser Heterotopien.

Die Tatsache, daß im Laufe der Zeit über Genese und Bedeutung dieser Neubildungen die verschiedensten, sich einander oft scharf widersprechenden Theorien aufgestellt worden sind, beweist zur Genüge, daß bis heute noch keine allgemeingültige und durchschlagende Erklärung dieser Vorgänge gefunden worden ist. Es ist nicht Zweck dieser Arbeit, die verschiedenen Erklärungsmöglichkeiten ausführlich zu erläutern und gegeneinander abzuwägen. Vielleicht dürfte es aber wünschenswert erscheinen, die Haupttheorien nach ihrem Inhalt und ihren wesentlichen Unterscheidungsmerkmalen kurz zu beleuchten.

Während man vorher die Frage menstrueller Blutausscheidung in das Corpus luteum lebhaft erörterte, brachten Sampson (6) und Lauche (5) 1924 ganz neue grundlegende Erwägungen in die Diskussion.

Sampson (6) kam, fußend auf umfangreichen Untersuchungen zu der Erklärung der Verschleppung von Endometriumteilen aus dem Uterus durch die Tuben in die Bauchhöhle bei retrograder Menstruation. Durch das Menstrualblut wird eine Schädigung des Gewebes gesetzt, welche die Implantation der abgestoßenen Endometriumteile auf dem Ovarium, dem ligamentum latum oder dem Peritoneum des Douglas ermöglicht. Das so implantierte Gewebe wächst dann zu den bekannten Heterotopien vom Bau und der Funktion des Endometriums heran. Durch die Beteiligung an der Menstruation tritt eine cystische Entartung ein. Bei der Menstruation können diese Cysten gelegentlich platzen und eine Aussaat von Gewebskeimen in das kleine Becken verursachen, die ihrerseits wieder durch den Aufenthalt im Ovarium die Fähigkeit zu geschwulstähnlichen Wucherungen erhalten haben, die bei Menstruation, Schwangerschaft und Menopause charakteristische Veränderungen durchmachen. Für die Erklärung der retrograden Menstruation führt er mechanische (Myome, Polypen, Retroflexio) und experimentelle Ursachen sowie zufällige Beobachtungen bei Untersuchungen, bei Abrasio mit nachfolgender Laparotomie wie bei Laparotomien überhaupt ins Feld. Noch manche Argumente führt er zur Festigung seiner Theorie an, ohne sie als die einzig mögliche hinzustellen. Auf Grund zahlreicher Beobachtungen der Veränderungen von Peritonealepithel und Oberflächenepithel des Ovariums bei Tubargravidität, Beckenperitonitis, sowie bei gutartigen und bösartigen Implantationen, gibt er die Möglichkeit der Genese durch Metaplasie zu, wenngleich er der Implantationsgenese das erste Wort redet. —

Lauche (5) lehnt die Bezeichnung „Sampson-Lauche'sche" Theorie ab, da er es für falsch hält, alle endometroiden Wucherungen auf die gleiche Weise erklären zu wollen. In vielen Fällen schließt er sich zwar der Sampson'schen Theorie an, besonders auch in der Beurteilung der Heterotopien. Für die Erklärung der Endometriuminseln in der Tube stellt er sich auf den Standpunkt von Schridde und Schoenholz, die diese Bildungen als Fehldifferenzierungen auffassen, während für die Nabel- und Leistengegend nach seiner Ansicht eine Umbildung aus undifferenzierten Zellen als Genese in Betracht kommt. Neu hat er besonders die Beziehung zur Funktion des Corpus luteum herausgestellt.

Auch Joachimowits (16) steht auf dem Boden der Implantationstheorie. Nach seiner Ansicht behält das implantierte Uterusgewebe seine Funktion bei. Wie die Uterusschleimhaut steht es in seinen cyclischen Veränderungen unter dem hormonalen Einfluß des Ovars.

Sidney (4) stimmt ebenfalls der Implantationstheorie zu. Seiner Ansicht nach erfolgt die Implantation durch Vermittlung der Tuben. Aber er lehnt auch andere Theorien wie z. B. die von Russel und Blair, in der Entwicklungsfehler die Hauptrolle spielen, nicht ab.

Menge (25) prägte den Ausdruck „Corpus luteum Angelegenheit", was einen vielleicht irgendwie bestehenden Zusammenhang mit der Corpus luteum Cystenbildung andeuten sollte. Er spricht sich für die Entstehung der endometroiden Wucherungen aus dem Serosaepithel aus und hält gerade das Offensein der Tuben bei Teercysten für einen Beweis gegen die retrograde Menstruation, da sonst nach seiner Ansicht durch das austretende Blut eine Verklebung mit Verschluß des Fimbrienendes der Tuben eintreten müßte. Er bestreitet aus physikalischen Erwägungen heraus die Implantationstheorie. Auch spricht er den abgestoßenen Deckzellen die Lebenskraft ab, die zur Ansiedlung und Entwicklung cytogenen Gewebes nötig wäre. Im letzten Punkte berührt er sich mit Opitz (28), der freilich die retrograde Menstruation mit Aussaat der Epithelien in die Bauchhöhle für möglich hält. Ihm scheint jedoch die Entstehung an Ort und Stelle unter dem Einfluß entzündlicher Reize wahrscheinlicher. (Nach den experimentellen Untersuchungen von Merkel, Jakobson, Schilling, Mackowsky und andern muß man jedoch die Möglichkeit, daß abgestoßene Uterusepithelien sich auf dem Peritoneum ansiedeln können, wohl zugeben.)

Andere wie z. B. W. Schiller (17) wollen die Aetiologie der Heterotopien durch eine Reizung des Gewebes, hervorgerufen durch Blutstauung mit nachfolgendem hormonalen Einfluß erklären.

Linden und **v. Oettingen** (9) lehnen ebenfalls die Sampson'sche Theorie ab. Letzterer legt die Hauptbetonung bei der Erklärung der Heterotopien auf die konstitutionelle Minderwertigkeit mit innersekretorischer Dysfunktion, wobei die Hyperämie für die cystische Umwandlung eine wesentliche Rolle spielt. Die Äußerung dieser konstitutionellen Minderwertigkeit sucht er in den bei Heterotopien häufig vorkommenden myomatösen Veränderungen des Uterus, mobilen oder fixierten Retroflexionen, Sterilität, Dysmenorrhoe etc. Nach seiner Ansicht erfolgt auf Grund dieser konstitutionellen Minderwertigkeit eine Rückstauung des Blutes, das in der Umgebung der Tuben einen geweb-

lichen Reiz setzt. Hinzu kommen pathologisch sich auswirkende Hormone. Dadurch beginnt das Serosaepithel in die Tiefe zu wuchern und das umgebende Stroma cytogen aufzulockern. Durch Platzen der Cysten bei der Menstruation können nach seiner Ansicht sekundär Implantationen auftreten.

Vogt (7) vertritt die Entzündungstheorie, wenn er den Grund für das häufigere Vorkommen der Endometriosis in Nordamerika im Vergleich zu Deutschland in der häufigeren Vornahme des künstlichen Abortes sucht. Die dabei leicht entstehenden entzündlichen Affektionen am Genitale sollen nach seiner Ansicht die Entstehung der Heterotopien begünstigen. Darauf bringt Seitz (1) mit Recht den Einwand, daß das geringere Vorkommen in Deutschland vielleicht nur scheinbar besteht und verschwindet, sobald man dem Vorkommen dieser Bildungen größere Beachtung schenkt.

R. Meyer (2) ist der Hauptvertreter jener Autoren, die für die Genese der Heterotopien auf das Coelomepithel zurückgreifen. Er behauptet, daß das Endometrium, abweichend von der Norm, auch einmal in der Tube angelegt werden kann, und daß sogar bei geschlechtsreifen Frauen das Serosaepithel noch die Fähigkeit habe, durch Heteroplasie drüsenförmige Ausstülpungen vom Bau und von der Funktion des Endometriums zu bilden. Das auslösende Moment gibt dabei ein Entzündungsreiz ab. Mit Lauche (5) betont er die Wichtigkeit des ovariellen Einflusses. Während er anfangs nur das Entzündungsmoment hervorhebt, betont er später, daß Entzündung und ovarieller Einfluß bei der Bildung der Heterotopien von ausschlaggebender Bedeutung seien. Auch Novak (26) und Baltzer (27) reden der Coelomtheorie das Wort ebenso wie Albrecht (14), obgleich letzterer experimentell positive Wucherungen von Uterusepithel in der Bauchhöhle erzeugen konnte.

Außer dieser Haupttheorie nimmt R. Meyer (2) noch zwei weitere Erklärungsmöglichkeiten an, nämlich eine Einstülpung und drüsenförmige Wucherung von Epithelien in das Bindegewebe und in die Muskulatur im Ovarium, Tube und Peritoneum auf dem Boden entzündlicher und hormonaler Reize, sowie die seltenere Möglichkeit, daß entzündliche Prozesse zu einer Metaplasie der Epithelien mit Entstehung drüsiger Gebilde führen.

Abschließend sei noch auf die Darlegung von **Seitz** (1) hingewiesen. Er schließt sich weitgehend den Erklärungen Sampsons an, ohne diese Theorie allein gelten zu lassen. So betont er beispielsweise an Hand eines eingehend beschriebenen Falles, daß auch im späteren Leben auf Grund entzündlicher Prozesse z. B. im Anschluß an Abort, Geburt, Infektion mit der Möglichkeit einer vorübergehenden starken Verklebung des inneren Muttermundes gerechnet werden muß, die eine Rückstauung des Blutes

nach der Tube zu zustande kommen läßt. Er pflichtet R. Meyer, Lauche und andern Autoren bei, wenn er sagt, daß es nicht richtig sei, für alle Adenosen und Adenomyosen außerhalb des Uterus und auf dem Peritoneum stets nur eine und dieselbe Entstehungsmöglichkeit anzunehmen. Seiner Ansicht nach spielen zur Erklärung der Verschiedenheit der endometroiden Wucherungen hormonale und entzündliche sowie örtliche und mechanische Ursachen eine große Rolle. —

III. Ausführlicher Bericht über die im Basler-Frauenspital in der Zeit von 1920-1930 zur Operation gelangten Teercysten.

Es ist nicht möglich, im Rahmen dieser Arbeit die Darlegungen der verschiedenen Autoren über Wesen und Bedeutung dieser Neubildungen auch nur alle zu erwähnen. Zweck dieser Arbeit ist eine übersichtliche Ordnung der im Basler Frauenspital in der Zeit von 1920 bis 1930 zur Operation gelangten Teercysten mit der Frage nach Alter, Vorgeschichte und Beschwerden der Patientinnen, sowie dem Operations- und mikroskopischen Befund und dem weitern Verlauf. Vielleicht wird dadurch ein kleiner Beitrag zur Erforschung der Genese und des klinischen Krankheitsbildes geliefert, was für die Frage der Diagnose, Prognose und Therapie von ausschlaggebender Bedeutung ist.

1. Alter der Patientinnen.

Im Basler Frauenspital wurden in der Zeit von 1920 bis 1930 im ganzen 48 Teercysten operiert. Wenn man dabei das Alter der in Frage kommenden Patientinnen berücksichtigt, gelangt man zu folgender Übersicht:

Minimales Alter 19½ Jahre
Maximales Alter 48½ „

in Abschnitten von je 5 Jahren in Prozenten ausgerechnet:

unter 20 Jahren	1	= 2,1%
20—25 Jahre	1	= 2,1%
25—30 Jahre	11	= 22,9%
30—35 Jahre	10	= 20,8%
35—40 Jahre	8	= 16,6%
40—45 Jahre	13	= 27,0%
über 45 Jahre	4	= 8,0%

(siehe Tabelle I.)

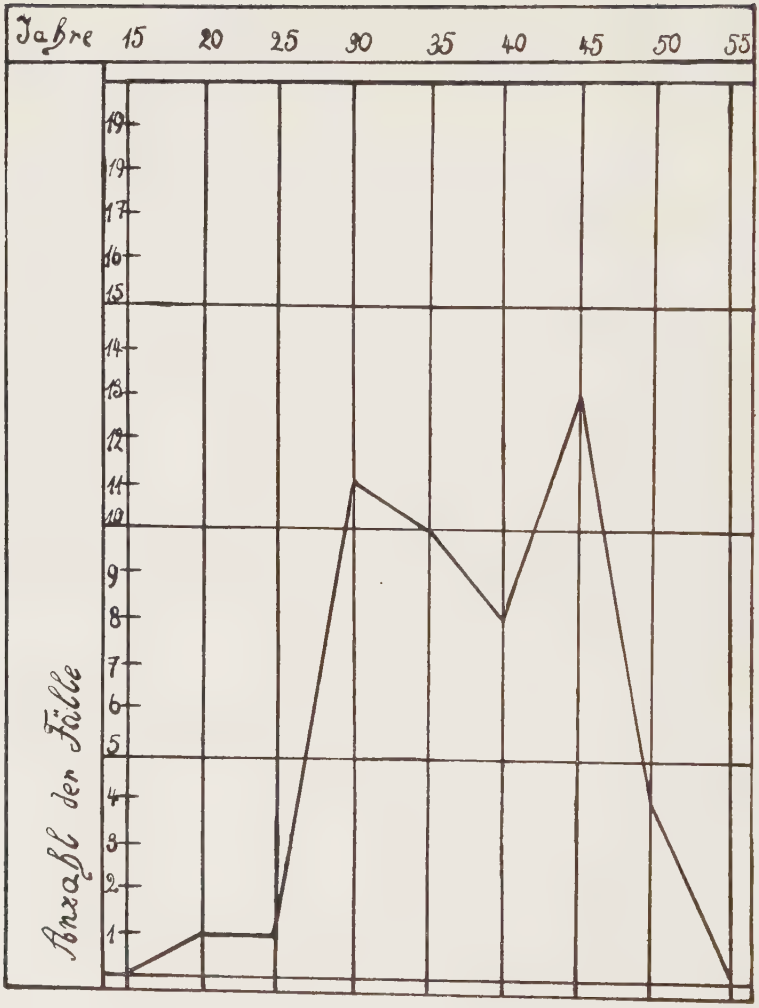
Jahre
15
20
25
30
35
40
45
50
55
Anzahl der Fälle
19
18
17
16
15
14
13
12
11
10
9
8
7
6
5
4
3
2
1

Aus Vorstehendem ergibt sich, daß das Vorkommen der Teercysten selten beobachtet wurde im Alter unter 25 J. und über 45 J. Der Hauptprozentsatz liegt zwischen 25 und 45 Jahren. Das stimmt im wesentlichen mit der vorherrschenden Meinung in der Literatur überein und demonstriert die Beziehung, die zweifellos besteht zwischen der Bildung solcher Heterotopien und dem menstruellen Zyklus.

2. Symptomatologie und Diagnose.

Bei Erörterung der Symptomatologie springt der Zusammenhang, der besteht zwischen Beschwerden bezw. Verstärkung der Beschwerden und Menstruation deutlich ins Auge. Gewiß gibt es Fälle, wo die geklagten Beschwerden scheinbar mit der Menstruation in keinem Zusammenhang stehen; aber diese Fälle sind doch verschwindend gering. Nachstehende Tabelle zeigt übersichtlich die von den Patientinnen in den vorliegenden 48 Fällen geklagten Beschwerden, die entweder nur während der Menstruation bestanden oder in dieser Zeit wesentlich verstärkt waren. Die außerhalb der Periode bestehenden Schmerzen, die, nebenbei bemerkt, in den meisten Fällen nicht wesentlich waren, sind dabei nicht erwähnt.

Gleichzeitig zeigt die Übersicht, ob seit Beginn der Beschwerden ein Menstruationswechsel stattfand oder nicht. In 20 Fällen behielt die Periode den früheren Zyklus und Typus, wobei bemerkt werden muß, daß in fast all diesen Fällen Stärke und Dauer bereits abnorm waren. In 28 Fällen trat ein Wechsel ein und zwar vorwiegend (24) im Sinne einer Metrorrhagie; nur in 4 Fällen, von denen der eine noch eine Tubargravidität darstellt, ging eine kürzer oder länger dauernde Amenorrhoe voraus. Prozentual ausgedrückt ergibt das folgendes Bild:

1. Gleichbleibende Menstruation	20	= 41,7%
2. Menstruationswechsel	28	= 58,3%
a. metrorrhagisch	24	= 49,9%
b. amenorrhoisch	4	= 8,4%

Beschwerden, die entweder nur während der Menstruation bestanden oder in dieser Zeit wesentlich verstärkt waren.

Fälle	Menses-wechsel	Dysmen.	Fluor	Blasen-Beschw.	Darm-Beschw.	Brech-reiz	Fieber
1.	+	—	—	—	—	—	—
2.	—	+	—	—	—	—	—
3.	+	+	—	—	—	—	—
4.	+	+	+	—	—	—	—
5.	—	+	—	—	—	—	—
6.	—	+	—	—	—	+	—
7.	—	+	—	+	—	—	—
8.	—	—	+	+	—	—	—
9.	+	+	—	—	+	+	+
10.	+	+	—	—	—	—	—
11.	+	+	—	+	—	—	—
12.	—	—	—	+	—	—	—
13.	+	+	—	+	—	—	—
14.	+	—	+	—	—	—	+
15.	+	+	+	+	—	—	—
16.	+	+	—	—	—	—	—
17.	—	—	—	—	+	—	—
18.	+	+	+	+	+	—	—
19.	+	+	—	—	+	—	—
20.	—	+	—	—	—	—	—
21.	+	+	—	—	—	—	—
22.	+	—	—	—	—	—	—

Fälle	Menses-wechsel	Dysmen.	Fluor	Blasen-Beschw.	Darm-Beschw.	Brech-reiz	Fieber
23.	+	—	+	—	—	—	—
24.	—	—	+	—	—	—	—
25.	+	+	+	—	+	—	—
26.	—	+	—	—	—	—	—
27.	+	+	—	—	—	—	—
28.	—	+	—	+	—	—	—
29.	—	+	—	—	+	+	—
30.	+	—	+	+	—	—	—
31.	—	+	+	—	—	—	—
32.	+	+	+	—	—	—	—
33.	+	+	—	+	—	—	—
34.	—	+	—	—	—	—	—
35.	+	+	—	—	—	—	—
36.	+	+	—	+	—	—	—
37.	+	—	—	—	—	—	—
38.	—	+	+	+	+	—	—
39.	+	+	+	—	—	—	—
40.	—	+	—	—	—	—	—
41.	+	+	+	+	—	—	—
42.	—	+	—	—	—	—	—
43.	—	+	+	+	+	—	+
44.	+	+	+	—	+	—	—
45.	+	+	—	—	—	—	—
46.	—	+	—	—	+	—	—
47.	—	—	—	—	—	—	—
48.	+	+	—	—	—	—	—
Total	28	37	16	14	10	3	3

Verschiedentlich wird in der Literatur (z. B. bei Menge, Albrecht und Vogt) auf die Abhängigkeit der Beschwerden vom menstruellen Zyklus hingewiesen. Besonders Seitz (1) betont nachdrücklich, daß es notwendig ist, zur Klärung der Diagnose das Verhalten der Patientin während der Menses zu beobachten. Er hebt als Hauptsymptom die Dysmenorrhoe hervor, hinter der seiner Meinung nach der Menstruationswechsel zurücktritt, während Fränkel die Abnormität im Ablauf des Zyklus an die erste Stelle setzt. Aus vorstehender Tabelle ergibt sich, daß Menstruationswechsel (meist im Sinne einer Metrorrhagie) und erworbene bezw. seit einiger Zeit erheblich verstärkte Dysmenorrhoe (in Stärke und Ausdehnung individuell sehr verschieden) in der Symptomatologie des vorliegenden Materials eine wesentliche Rolle spielten. Auffällig ist dabei das plötzliche Einsetzen meist mit merklicher Steigerung, was u. a. auch von Halban (13) und Seitz (1) beschrieben wird. Aber auch Blasenbeschwerden, die sich in schmerzhafter Miktion, Diurese oder Druckgefühl auf die Blase äußerten, sowie Darmbeschwerden in Form von Koliken, Tenesmen, schmerzhafter Defäkation, Obstipation oder Diarrhöen waren häufig festzustellen. Ferner wurde noch in verhältnismäßig vielen Fällen über Fluor geklagt. In 3 Fällen ging die Periode seit Auftreten der Beschwerden mit Fieber einher. Das in weiteren 3 Fällen auftretende Erbrechen ließe sich vielleicht im Sinne eines peritonealen Reizsymptoms verwerten. Bei Betrachtung der Erscheinungen von Seiten der Nachbarorgane muß selbstverständlich betont werden, daß diese Symptome nur dann für die Diagnose einer Endometriose in Frage kommen können, wenn man nach gründlicher und eingehender Untersuchung eine primäre Erkrankung dieser Organe hat ausschließen können.

3. Kombination zwischen Teercysten und anderen pathologischen Veränderungen der Genitalorgane.

Erschwert wird die Diagnose der Teercysten besonders auch dadurch, daß diese in sehr vielen Fällen mit andern pathologischen Veränderungen der Genitalorgane vergesellschaftet sind. Welche Symptome da den Teercysten und welche den mit ihnen kombinierten andern pathologischen Veränderungen in jedem Fall zuzusprechen sind, ist einwandfrei wohl kaum je zu sagen. Nachfolgende Übersicht zeigt die Verteilung der einzelnen Kombinationen in den vorliegenden 48 Fällen.

1.	Teercyste + Myom	18 = 37,4%
2.	Teercyste allein	12 = 25,1%
3.	Teercyste + andere patholog. Bildungen	10 = 20,8%
4.	Teercyste + Retroflexio uteri	4 = 8,3%
5.	Teercyste + Uteruspolypen	2 = 4,2%
6.	Teercyste + Gravidität + Dermoid	1 = 2,1%
7.	Teercyste + Tubargravidität	1 = 2,1%

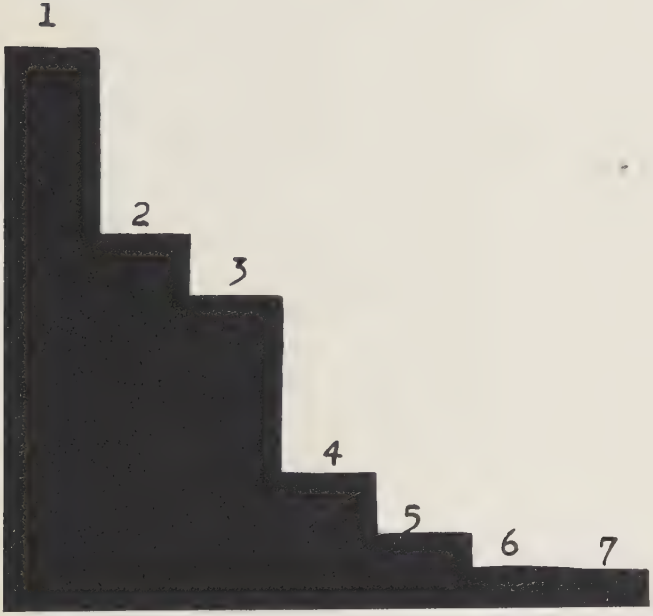

Am häufigsten waren die Teercysten mit Myomen kombiniert. An dieser Stelle möchte ich auf die diesbezügliche Erklärung von Seitz verweisen, die er in seiner neuesten Arbeit im Archiv für Gynäkologie gibt. Er sagt: „Es ist auffallend, daß die Heterotopien so häufig mit Uterusmyomen kombiniert vorkommen. Unter meinem Material finden sich in über $^1/_3$ der Fälle Uterusmyome. Bei andern ist der Prozentsatz sogar noch größer. Die biologisch klinische Eigenart der Endometriosis wird durch ihr Ansprechen auf die Ovarialhormone hervorgerufen. Auch vom Uterusmyom ist bekannt, daß sein Wachstum von der Anwesenheit des Ovars abhängig ist. Dieser parallele Einfluß der Ovarialhormone auf das Wachstum der Endometriosis einerseits und der Myome andererseits ist sehr auffällig. Es läßt daran denken, daß diesen Stoffen nicht nur eine wachstumsanregende Wirkung zukommt, sondern, daß sie auch mit der

Entstehung der Endometriosis und der Myome in einer uns noch nicht näher bekannten Form etwas zu tun haben. Neben der Beschaffenheit der Erbmasse und der Erbanlage erweisen sich chemisch-hormonale Korrelationen bei der Entstehung und dem Wachstum der verschiedensten Bildungen, auch beim Geschwulstwachstum von Tag zu Tag als wichtiger."

Die unter No 4 aufgeführte Retroflexio uteri vermehrt sich eigentlich noch um 2 Fälle, die aber, einmal mit einem Uteruspolypen und das andere Mal mit einem Myom vergesellschaftet waren und aus diesem Grunde unter No 1 bezw. No 5 angeführt wurden. Was die bei No 3 aufgezählten pathologischen Bildungen angeht, so fallen darunter neben der Teercyste bestehende Dermoidcysten, spitzwinklige Anteflexio, cystische Veränderungen an der Darmwand, Endometriomyom des lig. rotundum, multiple Cysten und Ovarialkystome. In diesem Zusammenhange wäre vielleicht die Frage der konstitutionellen Minderwertigkeit zu erörtern. Außer dem, was in dem bisher angeführten in diesem Sinne spricht, fand sich in 5 Fällen ein heterosexueller Behaarungstyp. Nur in etwa 50% der Fälle war der Uterus normal groß. Häufig fand sich eine diffuse Vergrößerung. Die Abnormität in der Größe des Uterus für ein Charakteristikum des Krankheitsbildes anzusprechen wie das v. Oettingen tut, halte ich angesichts dieses Prozentsatzes ebenfalls für berechtigt.

4. Teercyste und Fertilität.

Die Frage Teercyste und Fertilität ergibt folgendes Bild: Unter den 48 Fällen sind 28 Nullipara, 8 Primipara und 12 Multipara. Unter den Nullipara sind 10 unverheiratet; folglich können wir nur 18 Patientinnen mit Sicherheit als steril bezeichnen.

Nullipara	28 = 58,4%	unverheiratet	10 = 20,8%
		sicher steril	18 = 37,6%
Primipara	8 = 16,6%		
Multipara	12 = 25,0%		

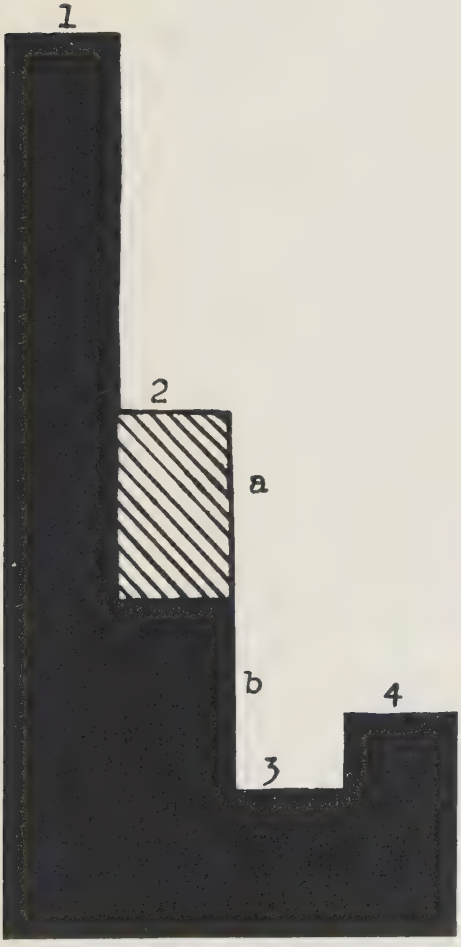

1.= Gesamtzahl der Fälle
2.= Nullipara
a.= unverheiratet
b.= sicher steril
3.= Primipara
4.= Multipara

Wenn man bedenkt, daß in über $^1/_3$ der Fälle mit Sicherheit Sterilität vorlag, so beweist das immerhin, daß die Frage der Fertilität bei Erhebung der Anamnese zur Klärung der Diagnose nicht ohne Bedeutung ist.

5. Teercyste und vorausgegangene entzündliche Erkrankungen des Unterleibs.

Bei Durchsicht der Anamnesen fällt das wiederholte Vorkommen entzündlicher Prozesse des Unterleibs auf. Die Verteilung war folgendermaßen:

Appendicitis	8
Entzündl. Veränderungen im kl. Becken	6
Gonorrhoe	1
Fragl. u. sichere Unterleibs Tbc	3
Total:	18

Ob diese vorausgegangenen Infektionen ganz oder zum Teil im Sinne R. Meyers (2) als „Auslösungsmoment" für die Genese der Endometriosis zu deuten sind, vermag ich nicht zu sagen. Zwischen dem Ablauf der Infektion und dem 1. Auftreten der durch die Endometriosis bedingten Beschwerden liegt zeitlich oft ein sehr großer Zwischenraum. Eindeutig zu klären wäre die Frage wohl erst dann, wenn einwandfrei festgestellt würde, wie lange eine Endometriosis bestehen kann bezw. gewöhnlich besteht, bis sie die ersten Beschwerden verursacht. Ich möchte mich zur Deutung dieser anamnestischen Entzündungsvorgänge der in seiner neuesten Arbeit im Archiv für Gynäkologie ausgesprochenen Meinung von Seitz (1) anschließen, wo er sagt: „Es kann kaum daran gezweifelt werden, daß Entzündungsvorgänge die Bildung endometroider Wucherungen begünstigen." Das ist ein Hinweis darauf, daß man bei Untersuchung und Erhebung der Anamnese eingehend nach früher evtl. stattgehabten entzündlichen Affektionen des Unterleibs fragen soll.

Aus dem Angeführten ergibt sich, daß die Symptomatologie der Endometriosis eine ungeheure Mannigfaltigkeit zeigen kann. Das liegt zum Teil an der häufigen Kombination mit andern Erkrankungen des Genitalapparates; aber auch die im folgenden noch näher zu erläuternden mehr oder minder starken Verwachsungen spielen hierbei eine Rolle. Immer wieder wird in der Literatur betont, daß bis heute auf Grund der Symptomatologie und des äußeren Befundes die Diagnose der Endometriosis kaum je exakt gestellt wird. Auch bei dem vorliegenden Material wurde, trotz genauer Berücksichtigung gerade der Beschwerden in der

Anamnese doch die Diagnose der Endometriosis vor der Operation so gut wie nie einwandfrei gestellt.

6. Bedeutung des Palpationsbefundes zur Klärung der Diagnose.

Der bei manchen Erkrankungen zur Klärung der Diagnose so überaus wichtige Tastbefund ist bei der Endometriosis, wie in der Literatur verschiedentlich betont wird von geringerer Bedeutung. Auch in den vorliegenden Fällen wurde häufig palpatorisch nur eine Druckempfindlichkeit einer oder beider Adnexe festgestellt, was natürlich ebensogut, wenn es isoliert betrachtet wird, für eine entzündliche Adnexerkrankung sprechen kann. Oder die bei der Palpation sofort ins Auge springenden Myome überdeckten das ganze Bild und machten eine feinere Abtastung der Adnexe unmöglich.

7. Operationsbefunde.

a. makroskopisch.

Bei Durchsicht der Operationsberichte fällt das ungeheuer häufige Vorkommen von Verwachsungen auf, die in Größe und Ausdehnung sehr variieren. Es können einfach alle nur irgendwie in Frage kommenden Organe ergriffen sein. Wenn man das bedenkt, wundert man sich nicht darüber, daß in der Symptomatologie die verschiedensten Beschwerden von seiten der Nachbarorgane auftreten können. So wurde z. B. in einem Fall (J. N. 824 1920) eine Appendicitis durch starke Verwachsungen der Teercyste mit dem Wurmfortsatz vorgetäuscht. Liest man ferner in einer Anamnese (J. N. 443 1925) die Bemerkung: „Seit der letzten Periode Darmkoliken, Brechreiz, Durchfall, Obstipation, starkes Kreuzweh", so finden diese Beschwerden eine einfache Erklärung, wenn es in dem nachfolgenden Operationsbericht heißt: „Linkes Ovarium ausgedehnt und fest mit der hinteren Fläche des lig. lat. verwachsen. Rechts ausgedehnte Verwachsungen mit dem Sigmoid. Ferner Verwachsungen zwischen hinterer Uteruswand und Beckenperitoneum." Wieder ein anderer Fall (J. N. 69 1921) wurde vom Arzt lange als Dickdarmleiden behandelt. Bei der Operation zeigten sich starke Verwachsungen zwischen Uterus und Col. pelv., die eine zwanglose Erklärung der Darmbeschwerden gaben. In mehreren Fällen mußte der Uterus wegen der starken Verwachsungen amputiert werden, da sonst die geschaffene Wundfläche zu groß gewesen wäre. Wenn man die ausgedehnten oft infiltrierenden

Verwachsungen und die damit verbundenen zuweilen bedrohlichen Beschwerden sieht und die häufige sekundäre Bildung von Endometriumherden in den verschiedensten Abschnitten des Beckens beobachtet, dann versteht man es, wenn Seitz (1), entgegen der bisherigen allgemein geltenden Auffassung von der ausnahmslosen Gutartigkeit dieser Bildungen und trotz des negativen pathologischen Befundes von einer „Bösartigkeit" vom Standpunkt des Klinikers spricht.

Bei Betrachtung der Lokalisation der Teercysten erhielt ich folgende Werte:

Ein Ovarium befallen	26 mal	= 54%
Beide Ovarien befallen	22 mal	= 46%

Bei diesen Werten ist zu berücksichtigen, daß es sich z. B. in den 26 Fällen nicht um ein isoliertes Befallensein eines Ovariums handelt. Das ist sehr selten. Fast immer sind Tube, zweites Ovar, Peritoneum miterkrankt. So war 26 mal die Tube einseitig und 10 mal beiderseits miterkrankt. Ferner war 3 mal das Peritoneum mitbefallen. In Prozenten ausgerechnet ergibt das:

Eine Tube miterkrankt	26	= 54,0%
Beide Tuben miterkrankt	10	= 20,8%
Peritoneum mitbefallen	3	= 6,3%

Diese Tatsache erklärt auch, daß wir es fast immer mit kombinierten Operationen zu tun haben, z. B. ein- oder doppelseitiger Salpingooophorectomie, Ovariotomie ein- und doppelseitig und Salpingectomien etc.

(Siehe folgende Tabelle!)

Ausgeführte Operationen.

	Ovariotomie		Ovarectomie		Salping-ectomie		Amput. ut. supra-vag.	Kombinierte Operationen
Fall	ein.	bds.	ein.	bds.	ein.	bds.		
1.	—	—	+	—	+	—	—	Sterilis. Exohysteropexie
2.	—	—	+	—	+	—	—	
3.	—	—	+	—	+	—	—	
4.	—	+	—	—	+	—	—	
5.	—	—	+	—	+	—	+	
6.	+	—	—	—	+	—		Colporrhaphia ant. Colpoperineorrh.
7.	—	+	—	—	+	—	—	
8.	—	+	—	—	+	—	—	
9.	+	—	—	—	+	—	—	
10.	+	—	—	—	+	—	+	
11.	+	—	—	—	—	—	—	
12.	—	—	—	+	—	+	+	
13.	—	—	+	—	+	—	+	
14.	—	+	—	—	—	—	—	
15.	—	—	—	+	—	+	+	
16.	—	+	—	—	—	—	—	
17.	—	+	—	—	+	—	—	
18.	+	—	—	—	+	—	—	Resection d. Teercyste lks.
19.	—	—	+	—	—	+		Defundatio uteri
20.	+	—	—	—	—	—	—	
21.	+	—	—	—	—	—	—	
22.	+	—	—	—	—	—	—	
23.	+	—	—	—	—	—	—	
24.	—	+	—	—	+	—	+	

Abkürzung: ein. = einseitig bds. = beiderseits

Fall	Ovariotomie		Ovarectomie		Salpingectomie		Amput. ut supravag.	Kompinierte Operationen.
	ein.	bds.	ein.	bds.	ein.	bds.		
25.	—	+	—	—	—	—	+	
26.	—	+	—	—	+	—	—	
27.	+	—	—	—	+	—	—	
28.	—	+	—	—	—	+	+	
29.	—	—	+	—	+	—	—	
30.	—	—	—	+	—	+	+	
31.	—	+	—	—	—	—	—	
32.	—	—	—	—	—	+	+	
33.	+	—	—	—	+	—	—	
34.	—	+	—	—	+	—	+	
35.	—	+	—	—	—	+	+	
36.	+	—	+	—	+	—	—	
37.	+	—	—	—	—	—	—	
38.	—	+	—	—	—	+	+	
39.	—	—	—	+	—	+	+	
40.	+	—	—	—	+	—	+	
41.	—	—	+	—	+	—	+	
42.	+	—	+	—	—	+	+	Alex.p. Lap. Tubostomia sin. Exc. d. Teercyste.
43.	—	—	—	—	+	—	—	
44.	—	—	+	—	+	—	—	
45.	+	—	—	—	+	—	—	
46.	+	—	—	—	—	—	—	
47.	+	—	—	—	—	—	—	
48.	+	—	+	—	+	—	—	Amputatio uteri alta.
Total:	19	15	12	4	26	10	17 + 2 hohe Amputationen	

Es wurde bereits betont, daß häufig der Uterus amputiert wurde. Genau waren die Werte folgende:

Uterusamputation = 19 — wegen Myom = 13; aus technischen Gründen = 6

Unter diesen 19 Fällen sind 2 mitberechnet, wo eine hohe Amputation vorgenommen wurde bei Patientinnen im Alter von 33 und 36 J.

Die Betrachtung der Operationsart in Bezug auf Erhaltung von Menstruation und Ovarialgewebe liefert folgende Werte:

1. Erhaltung von Uterus und Menstruation 31 = 64,5%
2. Erhaltung von Ovarialgewebe 13 = 27,1%
3. Entfernung v. Uterus u. beiden Adnexen (Kastrat.) 4 = 8,4%

Demnach wurde 31 mal menstruationsfähiger Uterus mit einem Ovarium oder Ovarialresten zurückgelassen. Man war also darauf bedacht, die Operation möglichst konservierend auszuführen. 17 mal mußte der Uterus supravaginal amputiert werden, dabei wurde 13 mal Ovarialgewebe zurückgelassen und nur in 4 Fällen ganz radikal vorgegangen; es waren mit Ausnahme einer Patientin lauter Frauen, die nahe dem Klimakterium standen.

Immer wieder liest man in den Operationsberichten, daß die Cyste während der Operation platzt und einen schokoladeartigen Inhalt entleert. Diese „Brüchigkeit" der Wandung ist so charakteristisch, daß Seitz (1) sagt, es sei ihm in keinem einzigen Fall gelungen, eine solche Cyste unversehrt herauszuschälen.

b. mikroskopische Befunde:

Was die mikroskopischen Befunde angeht, so ist es auffällig, daß nur verhältnismäßig wenig (in 7 Fällen) typisches zyklisch funktionierendes Gewebe gefunden wurde. Man sah meist ein- und mehrschichtiges platt-cylindrisches bis kubisches Epithel, das teils eine vollständige Auskleidung darstellte, teils auf einzelne Bezirke beschränkt war. Fast in allen Fällen wurden Zeichen älterer und frischerer Blutungen gefunden in Form von Haemosiderinzellen, Chromatin, Blutkörperchen, Pseudoxanthomzellen, gefäßreichem Granulationsgewebe, Hyalinschollen, Pigmentablagerungen und sklerotischen hyalinisierten Bindegewebsbündeln. In mehreren Fällen ließ sich kein Epithel nachweisen. Verschiedentlich fand man Lymphocyten in kleineren oder größeren Mengen, was wohl auf entzündliche Veränderungen schließen läßt. Es wurde in den Präparaten nachgewiesen:

Epithel in 37 Fällen = 77,0%
Blutungszeichen in 31 Fällen = 64,5%

Zyklisch funktionierendes Gewebe in 7 Fällen = 14,6%
Leukozytenansamlung in 8 Fällen. = 16,7%

In einem Fall wurde eine Deciduaartige Umwandlung des Peritoneums gefunden, die makroskopisch mit einer Verdickung des Peritoneums einherging. Diese Ergebnisse scheinen zunächst den Erfahrungen mancher Autoren (z. B. R. Meyer (2)) zu widersprechen, die gerade im Ovar auffallend häufig typisches Endometrium gefunden haben. Seitz (1) betont jedoch, daß diese Behauptung nach seinen Erfahrungen nur bei den kleineren heterotopen Wucherungen zutrifft. (Bei dem zur Bearbeitung stehenden Material handelt es sich aber zumeist um ziemlich große Teercysten.) Das häufige Fehlen cyklischer Reaktionen bei größeren Schokoladecysten beruht nach Seitz auf dem mechanischen Moment der Druckatrophie.

8. Postoperativer Verlauf.

Über auffallende Störungen in den ersten Tagen nach der Operation in Form starker peritonealer Reizerscheinungen, wie sie beispielsweise Menge (25) beschreibt, findet sich in den vorliegenden Krankengeschichten nichts erwähnt. 47 von den 48 Fällen zeigten postoperativ einen glatten Verlauf. In einem Fall trat nach 3 Wochen ein Exitus an Lungenembolie ein. Wohl dauerte bisweilen, wie z. B. bei der Kombination „Tubenruptur und Teercyste" aus begreiflichen Gründen der Krankenhausaufenthalt etwas länger. Anhaltspunkte für besondere Komplikationen im Heilungsverlauf finden sich jedoch nirgends. —

IV. Zur Frage über konservative oder operative Therapie.

Die Betrachtung des postoperativen Verlaufs führt eigentlich von selbst zu der Frage, ob bei Behandlung der Teercysten die Operation zu wählen ist, oder welche andere Therapie noch in Frage kommt. Wegen der damit meist verbundenen geringern Lebensgefahr scheint die konservative Behandlung auf den ersten Blick in allen Fällen sympathischer. Eine Operation ist immerhin ein Eingriff, den man nur dann verantworten kann, wenn entweder die Erhaltung des Lebens in Frage kommt, oder die konservative Therapie keinen bezw. einen wesentlich geringern Erfolg zeigt. Wie überall, steht also auch hier die konservative Therapie dem operativen Vorgehen gegenüber. Allgemeinbehandlung in Form von Moor-Sol- und Jodbädern sowie die künstlich herbeigeführte Kastration durch Bestrahlung kommen bei der konservativen Therapie in Frage.

Vogt berichtet in der Münch. med. Wochenschrift von sehr günstiger Beeinflussung der Endometriosis durch die genannten Bäder. Dem gegenüber führt jedoch Seitz (1) die verschiedentlich gemachte Beobachtung vom plötzlichen Verschwinden der Beschwerden ohne jede Therapie an, die nach seinem Dafürhalten auf die Aufhebung schmerzhafter Spannungszustände durch das Platzen größerer Teercysten oder vielleicht auch auf innersekretorischen Gründen beruht. Das gibt zu bedenken, ob wir es in den berichteten Fällen nicht mit solchen von der Therapie unabhängigen Vorgängen im Körper selbst zu tun haben. Unter dem zur Bearbeitung stehenden Material waren verschiedene Fälle, die kürzere oder längere Zeit mit konservativen Maßnahmen behandelt wurden, da die Patientinnen sich zur Operation nicht entschließen konnten. Später willigten sie dann doch in die Operation ein, weil mit allen konservativen Maßnahmen keine Besserung zu erzielen war.

Die auffallende Beziehung, die zwischen dem Auftreten und der Stärke der Beschwerden einerseits und dem ovariellen Zyklus andererseits besteht, läßt von selbst an die Möglichkeit einer Heilung durch Röntgenbestrahlung denken. Zondek, Lehmann, Albrecht u. a. berichten über sehr günstige Resultate namentlich bei Behandlung der Heterotopien des Ovariums. Sampson und Albrecht führen Beispiele an, wonach bei temporärer Kastration nicht selten die alten Beschwerden mit der Wiederaufnahme der ovariellen Funktion zurückkehren. Folglich müßte man, um sicher zu gehen, die totale Kastration an die Stelle einer temporären Ausschaltung setzen. Dabei ist aber zu bedenken, daß im Falle eines operativen Vorgehens das erkrankte Gewebe öfters vollständig beseitigt werden kann, ohne daß eine totale Ausräumung beider Ovarien nötig ist. Wenn also durch Operation eine Heilung möglich ist, (was unbedingt zugegeben werden muß) ohne eine künstliche Herbeiführung der Menopause mit ihren Ausfallserscheinungen, so würde ich z. B. bei jugendlichen Patientinnen eine Operation der Totalkastration unter allen Umständen vorziehen, wenn nicht Gegenindikationen (schwere Herzfehler etc.) die Operation zu einem äußerst gefährlichen Wagnis machen. Auch darf man nicht vergessen, daß durch Röntgenkastration in vielen Fällen wohl ein Stillstand und auch eine Rückbildung der heterotopen Wucherungen bewirkt werden kann, daß dabei aber manche Beschwerden bestehen bleiben, die erst durch Lösung und Ausschälung der Verwachsungen wegfallen. Freilich bringt auch ein radikales operatives Vorgehen nicht immer eine absolute Heilung. Seitz beschreibt z. B. einen Fall, wo trotz Totalexstirpation mit breiter Ausräumung der Parametrien sowie

Entfernung beider Ovarien und der lig. sacrouterina die Beschwerden nicht zum Verschwinden gebracht werden konnten. Solche Fälle sind jedoch äußerst selten. Immerhin lassen sie daran denken, daß bei der Bildung solcher Wucherungen doch wohl noch andere uns bis heute völlig unbekannte Faktoren mitsprechen. Seitz berichtet ferner von verhältnismäßig häufigen tötlichen Ausgängen nach der Operation. Wie bereits mitgeteilt, trat in den vorliegenden 48 Fällen postoperativ nur einmal ein Exitus an Lungenembolie ein. Das ist ein denkbar günstiger Prozentsatz, der für eine operative Therapie spricht. In ziemlich vielen Fällen wird bekanntlich die Laparotomie aus ganz andern Indikationen heraus gemacht, und die Teercysten stellen nur einen zufälligen Befund dar; dabei wird wohl jeder eine operative Entfernung vornehmen. Aber auch in den übrigen Fällen möchte ich aus den angegebenen Erwägungen heraus einer auch von Seitz vertretenen möglichst konservierenden Operation das Wort reden.

V. Kasuistik.

Von einigen der vorliegenden 48 Fälle, die in der einen oder andern Beziehung besonderes Interesse bieten, möchte ich einen kurzen Auszug aus der Krankengeschichte folgen lassen.

1. Frl. R. 27 j. J. N. 432 (1927)

Die Patientin erkrankte plötzlich am 29. V. mit heftigen Schmerzen wie von Messerstichen im ganzen Unterbauch. Die Schmerzen waren so heftig, daß die Patientin fast ohnmächtig wurde. Schon einige Wochen vorher bestanden leicht stechende Schmerzen im Bauch. Mit dieser Anamnese kam die Patientin am 29. V. als „nervöser Anfall mit Anämie" in die medizinische Klinik. Die Untersuchung, die wegen der starken Druckempfindlichkeit fast unmöglich war, zeigte einen platten, anteflektierten, vergrößerten, sehr empfindlichen Uterus von weicher Konsistenz. Mit der Diagnose „Gravid. extraut. rupt." wurde dann am 30. V. im Frauenspital die Operation gemacht. Rechts war der interstitielle Teil der Tube kolbenartig aufgetrieben und zeigte eine Rupturstelle. Links fand sich ein faustgroßer, praller Ovarialtumor, der allseitig stark verwachsen war und aus dem sich eine schokoladeartige dicke Flüssigkeit entleerte.

Dieser Fall wäre ein Beweis für die von Hohne, Seitz und andern vertretene Auffassung, daß endometroides Gewebe in der Tube zur Tubargravidität disponiert.

2. Fr. N. 35 j. J. N. 443 (1925)

Die Frau hatte 1912 eine normale Geburt gehabt. Die Vorgeschichte war o. B. Die Periode war regelmäßig gewesen; allerdings hatte sie meist 6 Tage lang gedauert. In letzter Zeit waren sehr starke dysmenorrhoische Beschwerden aufgetreten. Vor 5 Monaten hatte sie angeblich eine „Blinddarmentzündung" durchgemacht, die jedoch der nachträglich zugezogene Arzt als abgelaufene Eierstocksentzündung diagnostizierte. Er leitete eine konservative Therapie ein. Die Beschwerden verschwanden jedoch nicht. Seit der letzten Periode traten Darmkoliken, Brechreiz, Durchfall und Obstipation auf. Die Untersuchung zeigte einen weichen anteflektierten Uterus von normaler Größe. Rechts vor dem Uterus fühlte man einen länglichen etwa orangengroßen Tumor von weicher Konsistenz, der wenig empfindlich war. Links hinten fühlte man einen zweiten, leicht beweglichen, etwa taubeneigroßen Tumor. Bei der Operation fand sich rechts am freien Rand des Ovariums eine eigroße Schokoladecyste. Links lag oberhalb des Mesovariums zwischen den Blättern des Ligamentum latum ein kleiner Tumor, der anscheinend mit dem uterinen Teil des Lig. lat. zusammenhing. Bei der histologischen Untersuchung fand man darin große Bezirke mit drüsenhaltigem cytogenem Gewebe vom Bau des Endometriums.

Ich führe diesen Fall wegen der Frage der Genese an. Die Sampson'sche Theorie einer Verschleppung bei retrograder Menstruation erklärt diesen Befund nicht. Hier wäre die lymphogene Verschleppungstheorie von Halban (13) zweifellos viel einleuchtender.

3. Fr. H. 27 j. J. N. 408 (1923)

Die Frau war seit $2^1/_2$ Jahren kinderlos verheiratet. Die Vorgeschichte war o. B. In letzter Zeit dauerte die Menstruation (früher 3 Tage) 8 Tage lang. Seit dieser Zeit war schleimiger Ausfluß aufgetreten. Die Patientin klagte außerdem über Blasenbeschwerden (sie konnte den Urin nicht lange halten) sowie über Schmerzen beim Verkehr. Die Untersuchung ergab einen kleinen retroflektierten Uterus. Die Adnexe waren nicht abtastbar. Bei der Operation fand sich rechts eine etwa nußgroße Schokoladecyste. Es bestanden sehr ausgedehnte Verwachsungen im ganzen Becken, besonders zwischen Blase und Uterus (Blasenbeschwerden). Die mikroskopische Untersuchung ergab typisches Endometrium, ferner fanden sich auf einer dünnen bindegewebigen Unterlage (Peritoneum) flächenhaft ausgebreitet große helle Zellen, die vollkommen decidualen Zellen glichen.

Wegen der ziemlich großen Seltenheit der deciduaartigen Umwandlung des Peritonealepithels habe ich diesen Fall beschrieben.

Die restlichen Fälle lasse ich in Stichworten folgen.

Personal J. N.	Kd.-zahl	Beschwerden	Untersuch.-Befund	Operations-Befund	Operation	Mikroskop.-Befund
Fr. S 32 j. 760 1920	1	Unregelmäß. Menses, Dysmenorrhoe, Ausfluß.	Uterus retroflekt. Links Tumor.	Retroflektierter Uterus. Lks. Ovarialcyste. Miterkrankung d. Tube. Verwachsungen.	Salpingoooophorect. sin. Steril. Exohysteropexie (Kocher)	Niederes und hohes Zylinderepithel, Chromatin, Hämosiderin. Wenig Lymphoc. kernarmes Bindegewebe.
Fr. B. 35 j. 824 1920	steril	Dysmenorrhoe, starker Ausfluß.	Lks. cystischer Tumor.	Rechts Ovarialcyste. Tube miterkrankt. Ausgedehnte Verwachsungen.	Salpingoooophorect. sinistra.	Große polygonale und längliche Zellen. Collagenes Bindegew. Zeichen alter Blutgen.
Fr. S. 27 j. 69 1921	steril	Miktionsbeschw. Schmerzen im Unterleib. Bereits konserv. als „Dickdarmleiden" behandelt.	Rechts Tumor.	Lks. Ovarialtumor. Miterkrankung der Tube. Verwachsungen.	Salpingoooophorect. sinistra.	Einfaches Zylinderepithel wenig zellreiches Bindegewebe; an einigen Stellen der Wand von Zylinderepithel bekleidete Spalten.
Frl. M. 19½ j. 522 1921	—	Starke sich steigernde Dysmenorrhoe, seit 2 Mt. Amenorrhoe. Seit 1 Jahr konservativ behandelt.	Uterus vergrößert. Hegar + Ahlfeld +. Beiderseit. Tumoren.	Doppelseitige Ovarialcysten. Miterkrankung der re. Tube. Zahlr. Verwachsungen.	Ovariotomia dex. Salpingectom. dex. Resectio partialis ovarii sin.	Einfache Lage stark abgeplatteter Zellen. Kernarmes Bindegewebe. Vereinzelt Lymphocyten.
Frl. M. 41 j. 553 1921	4	Dsymenorrhoe, Brechreiz. Zunehmende Schmerzen z. Niere hinziehend.	Uterus sinistroponiert.	Lks. Ovarialcyste. Miterkrankung der Tube. Starke Verwachsungen	Amputatio ut. supravag. Salpingoooophorectomia sinistra.	Hochkubisches Epithel. Chromatin und Haemosiderin. Lockeres subepitheliales Bindegew. Kleine Herde v. Leuko- u. Lymphocyt.
Fr.G. 44. j. 793 1921	2	Dysmenorrhoe, Miktionsbeschwerden.	Uterus dextroponiert. Lks. cystischer Tumor.	Re. Adnexe fehlen. Lks. Ovarialcyste. Starke Verwachsungen	Ovariotomia et Salp. ect. sin. Stöckel Op. mit Colporrh. ant, Colpoperineorrha. Doleris	Fibrinöse Wandung, Lymphocyteninfiltration. Durchblutung.

Personal J. N.	Kd.-zahl	Beschwerden	Untersuch.-Befund	Operations-Befund	Operation	Mikroskop.-Befund
Fr. S. 33 j. 317 1922	steril	Starke Dysmenorrhoe	Uterus sinistropon. Rechts und links Tumoren fühlbar.	Doppelseitige Ovarialcysten. Re. Tube miterkrankt. Ausgedehnte Verwachsungen.	Salpingect.-et ovariotomia dext. Resectio ov. sin.	Einschichtig. hohes Zylin.-epithel. Kernarmes Bindegewebe. Kernreiches Ovarialstroma.
Fr. St. 27 j. 379 1922	steril	Metrorrhag. Dysmenorrhoe Ausfluß, Miktionsbeschwerden.	Ut. etwas vergrößert. Re. cystischer, wenig empf. Tumor.	Doppelseitige Ovarialcysten. Lke. Tube miterkrankt. Verwachsung.	Salpingect.-et Ovariotomia sin. Resectio ov. dext.	Kub. Epithel. Kernreiches Stroma. Fibril. Bindegew. Perivasc. Lymphocyteninfiltrat.
Frl. J. 37 j. 470 1923	—	Dysmenorrhoe Ausfluß. Defäkationsbeschwerden. Miktionsbeschw. Erbrechen, Fieber.	Uterusmyom. Lks. Tumor.	Myomatöser Ut. Lks. Ovarialcyste. Tube miterkrankt. Verwachsung.	Salpingect.-et Ovariotomia sinistri. Amputatio uteri supravaginalis.	Glatte Wandg. Eingelagerte Drüsenschläuche
Fr. S. 37 j. 458 1925	2	Dauernd sich steigernde Dysmenorrhoe.	Myomatöser retroflekt. Uterus. Weicher empfi. Tumor im Douglas.	Myomatöser retroflekt. Uterus. Doppelseitige Ovarialcysten mit stark. Verwachsungen.	Amputatio uteri supravag. Castratio.	Hohes Zylinderepith. Haemosid. pigmentiertes faseriges, junges Bindegewebe.
Fr. D. 31 j. 486 1925	steril	Starker Menstruationstypus. Dumpfes Druckgefühl im Leib. Miktionsbeschwerden.	Heterosexueller Behaarungstyp. Myomatöser Uter. Cystischer Tumor lks. im Douglas.	Myomat. Ut. Lks. Ovarialcyste, lke. Tube miterkrankt. Cystisches Gebilde am re. Ovar. ausgedehnte Verwachsungen.	Amputatio uteri supravag. Salpingooophorect. sin. Partielle Resectio des re. Ovar.	Platt bis kubisches Epithel. Starke Pigmentierung Luteinzellenansammlung.
Frl. H. 31 j. 119 1925	—	Menstruationstypus stark und antepon. Miktionsbeschwer. Schmerzen b. der Defäkation. Starker Ausfluß.	Asthenisch. Typus Retroflektierter Uterus.	Retroflekt. Ut. Fibroadenomatöser Cervixpolyp. Doppelseitige Ovarialcysten. Starke Verwachsungen.	Abtragen ds. Polypen, Resectio ovar. bilat. Oper. n. Pestalozza.	Kein Epithel. Zahlreiche Zellen, die in ihrem Protoplasma Haemosiderin abgelagert zeigen.

Personal J. N.	Kd.-zahl	Beschwerden	Untersuch.-Befund	Operations-Befund	Operation	Mikroskop.-Befund
Fr. S. 45 j. 774 1925	4	Metrorrhag. Dysmenorrhoe.	Tumoren beidseits vom Uterus.	Doppelseitige Ovarialcysten. Tuben miterkr. Feste Verwachsungen.	Amputatio ut. supravag. Salpingo oophorect. dupl.	wurde nicht gemacht.
Frl. S. 27 j. 153 1926	—	sich steig. Dysmenorrhoe. Härte und Vorwölbung des Unterbauchs.	Dextropon. anteflect. Uterus.	Doppelseitige Ovarialcysten. Zahlreiche Verwachsungen.	Ovariotomia dupl.	Epithel ein- u. mehrschichtig, flach bis hochzyl. Zeichen alter Blutungen.
Frl. G. 25 j. 641 1926	—	Verstärkte Menses Dysmen. Defäkat.-Beschw. Ausfluß. In letzter Zeit Schmerzen im Intermenstr.	Lks. vom Uterus empfindl. Tumor. Dämpfung über dem lk. Unterleib.	Lks. Ovarialcys. Tube miterkr. Cystische Veränderungen des recht. Ovars. Ausgedehnte Verwachsungen.	Salpingo. ovariotomia sin. Resect. ovarii dex.	Zylinderepith. Kleinzellig infiltr. subepitheliales Bindegew. Blutpigmentreste. An einer Stelle endothelartige Auskleidung.
Fr. K. 42. j. 933 1926	3	In letzter Zeit Zunahme des Leibumfg. Beim Heben einer Last plötzl. heft. Schmerzen im Unterleib.	Leib aufgetrieben. Lks. massive Dämpfung. Fluktuier. nicht empfindlicher Tumor.	Re. Ovarialcys. Tube miterkr. Lks. ziemlich freie Teercys. Verwachsungen bes. in der Tiefe des Beckens.	Ovariotom. dex. Salpin. ect. dex. Resect. der Teercyste links.	Hohes Zylinderepithel
Frl. G. 36 j. 10 1927	—	Menorrhagie. Vor zwei Tagen plötzlich sehr starke Blutungen.	Uterus in Streckstellg. Dextroponiert. Re. und lks. Tumoren fühlbar.	Lks. Ovarialcys. Tube miterkr. Re. cystische Veränderungen. Verwachsungen.	Salpingoophorectomia sin. Salpingect. dex. Defundatio uteri.	Abgeflachtes Epithel, subepithelial reichl. gr. Haemosiderinzellen Zeichen alter Blutungen.
Fr. G. 39 j. 14 1927	4	Starker Menstruationstypus. Ausfluß. Letzte Periode vor 7 Wochen. Vor einig. Tg. krampfartige Schmerzen, die sich seith. tgl. wiederhl.	Links Tumor fühlbar.	Links Ovarialcyste. Mäßig starke Verwachsungen.	Ovariotomia sin.	Einfaches Zylinderepithel Luteinzellensaum. Zeichen alter Blutung. in Form von Pigmentablagerung. sklerot. hyalinisierte Bindegewebsbündel.

Personal J. N.	Kd.-zahl	Beschwerden	Untersuch.-Befund	Operations-Befund	Operation	Mikroskop.-Befund
Fr. G. 48½ j. 32 1927	2	Postponier. Menses. Schmerzen im Unterleib. starker Menstruationstypus.	Lks. Tumor scheinbar aus dem kl. Becken aufsteigend.	Links Ovarialtumor. Verwachsungen.	Ovariotomia sinistra.	Endometriumeinlagerung; Zeichen alter Blutungen.
Fr. S. 43 j. 129 1927	3	Spannung im Unterbauch. Kreuzschmerz. Amenor.seit 2 Monat.	Ut. sinistr. poniert, etwas plump.	Re. Ovarialcyste. Peritoneum miterkrankt. Verwachsungen.	Ovariotomia dex.	Epithel hochkubisch bis zylindrisch.
Fr. H. 29 j. 217 1927	1	Starker Menstruationstypus. Heft. Dysmenorrhoe.	Lks. Tumor wahrschl. dem Ov. angehörend.	Lks. Ovarialcyst. Verwachsungen.	Ovariotomia sinistra.	Kub. bis zylind. Epith. Hämosiderinzellen, reiches Granulationsgew. Zch. alt. Blutg. Von d. Cys. in das Ov. Gew. feine drüsenart. epith. ausgekleidete Hohlräu.
Fr. G. 30 j. 293 1927	steril	Menorrhagie Dysmenorrhoe. Defäkationsbeschwerden.	Uterus kugelig vergrössert. Lke. Adnexe nicht fühlbar.	Myomatöser Uterus. Doppelseit. Ov.-cyste. Lke. Tube miterkrankt. Darmperitoneum miterkrankt.	Amput. uteri supravag. Resektion d. lk. Adn. Rese. ovarii dext.	Einfaches kubisches Epithel.
Fr. B 38 j. 308 1927	2	Metrorrhag. Dysmen. Fluor Mikt.- und Defäkationsbeschwerden.	Uterus myomatös vergrößert.	Myomatöser Uterus. Doppelseitige Ovarialcyste.	Amputatio ut. supravag. Ovariotomia dupl.	Glatte Innenfläche. Hochgradige Durchblutung.
Fr. T. 29 j. 427 1927	steril	Defäkationsbeschwerd. Gefühl eines sich hin und her bewegend. Tumors im Bauch.	Heterosexueller Behaarungstyp. Re. u. lks. Tumoren fühlbar.	Doppelseitige Ovarialcysten. Linke Tube miterkrankt. Verwachsungen.	Ovariotomia dex. Salpingoovariotomia sin.	Derbe Bindegewebige Wandung.
Fr. B. 45 j. 461 1927	1	Metrorrhagie, Dysmenorrhoe, Miktionsbeschwerden.	Ut. plump vergr. Lks. Tumor fühlbar.	Doppelseitige Ovarialcysten. Miterkrankung der Tuben. Verwachsungen.	Salpingoov. tomia dupl. Amput. uteri supravag.	Hochkub. Epithel. Zeichen alter Blutg. Endometroide Komplexe.

Personal J. N.	Kd.-zahl	Beschwerden	Untersuch.-Befund	Operations-Befund	Operation	Mikroskop.-Befund
Fr. H. 43 j. 544 1927	1	Metrorrhag. Dysmen. Fluor. Oft Fieber während der Mens. Seit 1921 konservat. behand.	Tumor re.	Re. Ovarialcyst. Miterkrankung der Tube. Starke Verwachsungen.	Salpingooophorectomia dextr.	Epithel flach bis zylind. Zeichen alter Blutung.
Fr. L. 42 j. 554 1927	2	Menorrhagie Dysmenorrhoe. Miktionsbeschw.	Myomatöser Uterus. Lks. Tumor fühlbar.	Ut. myomat. Linksseit. Tubar. grav. Salpingitis re. Teercyste. Starke Verwachsungen.	Salpingooophorect. dupl. Amput. ut. supravag.	Hohes Zylinderepithel.
Fr. Y. 44 j. 661 1927	steril	Dysmen. In letzter Zeit tgl. Krampfanfälle. „Nierenschmerz".	Myomatöser Ut. Adn. nicht fühlbar. Nieren funktionsprüfung gut.	Lks. Ovarialcyste.	Ovariotomia sin.	Haemosiderinzellen. Junges Fasergewebe.
Fr. B. 44 j. 145 1928	steril	Metrorrhagie. Mikt. Beschw. Dumpfer Schmerz im Abdomen.	Ut. myomat. Beiderseits Tumoren fühlbar.	Ut. myomat. Doppelseitige Ov. cys. Miterkrankung d. Tube. Starke Verwachsungen	Salpingoovariotomia dupl. Amput. uterii supravag.	Kub. bis zylind. Epithel. Reichlich durchblutet. Pseudoxantomzellen.
Fr. K. 45 j. 251 1928	1	Dysmen. Vor einigen Monaten angebl. Appendicitis. Seither Leibschmerzen.	Uterus myomat. Re. Adnexe empfindlich.	Myomat. Ut. Re. Ovarialcyste. Tube miterkr. Verwachsungen.	Salpingoovariotomia dextra.	Kl. Drüsenschläuche. Haemosid. reiches Granulat. Gew. stark hypoplast. Luteinzellhaufen.
Fr. P. 34 j. 404 1928	steril	Starke Menorrhagie.	Myomatöser Uterus. Re. cystisch. Tumor.	Ut. myom. Doppelseit. Ovarialcys. Miterkrank. d. re. Tube. Verwach.	Salpingoovariotomia dex. Amputat. uterii supravag.	Kub. Epithel. Haemosiderin. Starke Atrophie d. Ov.-stromas.
Fr. M. 27 j. 472 1928	steril	Dysmen. Zuweilen Brechreiz. In letzt. Zeit Schmerzen i. Intermenstrum.	Heterosex. Behaarungstyp. Uterus retrovert.	Am lk. Ov. Dermoidcys. Re. Ovarialcyst. Tuben miterkrankt. Ausgedehnte Verwachsung.	Salpingoovariotomia dupl. Amput. uterii supravag.	Derbfaser, bindegewb. Wandsch. Gt. durchblt. Herdförm. chron. Entzündg. Zellreich. Stroma.
Fr. F. 36 j. 597 1928	steril	Starke Dysmenorrhoe.	Ut. retroflekt. Lks. prallcyst. Tumor Re. Ov. vergrößert.	Retrofl. ut. Lks. Ov. cyst. mit Erkrankung der Tube. Re. cyst. entart. Ov. Verwachsung.	Salpingooophorecto. sin. Resect. ovarii dex.	Lockeres schwammiges Granulat. gewebe Haemosid. Hyalinisiertes Bindegewebe.

Personal J. N.	Kd.-zahl	Beschwerden	Untersuch.-Befund	Operations-Befund	Operation	Mikroscop.-Befund
Fr. H. 38 j. 150 1929	steril	Stark. Menstr.-typus, Dysmen Fluor. Bereits konservativ behandelt.	Uterus dextroponiert. Lks. cyst. Tumor.	Links Teercyst. Verwachsungen.	Extirpatio der Cyste, Resect. ov. sin.	Geringgradig, bindegewebig, verödete Wandung.
Frl. L. 47 j. 424 1929	steril	Starker Menstr.-typus. Krampfart. Leib- u. Kreuzschmerzen, unabhängig v. d. Periode.	Myomatöser Uterus. Re. derber Tumor.	Ut. myom. Doppelseit. Ovarialcysten. Miterkrankung der Tube. Verwachsungen.	Salpingoovariotomia dupl. Amputatio uteri supravagin.	Follikelgewebe. Zeichen alter Blutungen.
Fr. M. 44 j. 618 1929	steril	Miktionsbeschwerden Im Intmenstr. früh. blutg. Fluor, d. in letzt. Zeit verschwand..	Großes intraligamentäres Myom.	Intralig. Myom. Doppelseit. Ov.-cysten. Miterkrankung d. Tuben. Verwachsungen.	Ovariosalpingectomia dupl. Amputat. uteri supravaginalis.	Epithel flachkubisch bis zylindrisch. Reste alter Blutungen.
Frl. A. 40 j. 1048 1929	—	Dysmenorrhoe, Miktionsbeschwerden.	Uterus myomatosus. Re. Tumor fühlbar.	Ut. myomatosus. Re. Ovarialcyste. Tube mitmiterkrankt.	Salpingoovariotomia dex. Amputat. uteri supravag.	Zellarme sklerot. Wand. Reichlich Haemosid. Endometr. Wucherung.
Fr. D. 48 j. 125 1930	steril	Menorrhagie. Einige Male Metrorrhagie. Bereits konserv. behandelt.	Uterus dextroponiert. Lks. groß. Myom.	Ut. myom. Lks. Ovarialtumor. Tube miterkrankt. Verwachsungen.	Salpingooophorect. sin. Amput. uteri supravag.	Kubische Epithelauskleidung.
Fr. E. 47 j. 336 1930	2	Sehr unregel. Menses. Erbr. u. Fieber. Defäkationsbeschwerden.	Uterus myomatosus, dextroponiert.	Myomat. Ut. Doppelseit. Ovarialcysten. Miterkrankung d. Tube. Derbe Verwachsungen.	Salpingoovariotomia dupl. Amput. uteri supravaginalis.	Flachkubisches Epithel. Haemosiderin. Fremdkörperriesenzellen.
Fr. M. 30 j. 392 1930	1	Starke sich steigernde Dysmenorrhoe.	Retrofl. Ut. Re. Ov. vergr. Lks. Tube kl. fingerdick.	Ut. retrofl. Lks. Ovar. cyste. Tube miterkrankt. Verwachsungen.	Alex. Adam per laparot. Tubostomia sin. Excis. d. Teercys. lks. Resect. d. lat. Tubenend. lks.	Niedriges ein- u. mehrschichtiges Zylinderepithel
Frl. V. 35 j. 471 1930	—	Leibschmerzen. Kreuzschmerzen, Schwindelgefühl.	Uterus sin. pon. Rechts druckempfindl. Tumor Lke. Adn. druckempfdl.	Re. Ovarialcyst. Miterkrankung der Tube. Verwachsung.	Salpingooophorect. dextra.	Hohes Zylinderepithel. Haemosiderin. Breitfaseriges Bindegewebe.

Personal J. N.	Kd.-zahl	Beschwerden	Untersuch.-Befund	Operations-Befund	Operation	Mikroskop.-Befund
Fr. B. 31 j. 661 1930	4	Starke Dysmenorrhoe. Fluor, Fieber. Seit 1927 konservativ behandelt.	Lks. empfindl. Tumor. Re. Adnexgeg. ebenfalls empfindlich.	Lks. Ovarialcyste. Beide Tuben u. re. Ovar. fehlen.	Resectio ov. sin.	Follikelgew. Reste alter Blutungen.
Frl. R. 19 j. 904 1930	—	Dysmenorrhoe. Menorrhagie.	Heterosexueller Behaarungstp. Lks. Tumor.	Lks. Ovarialcyst. Verwachsungen.	Resectio ov. sin. partialis.	Epithel kubisch bis zylindr. Zeichen alter Blutungen.
Fr. S. 42 j. 660 1930	1	Dysmenhorroe. Defäkationsbeschwerden.	Uterus myomat., dextroponiert. Lks. Tum.	Lks. Ovarialcyst. Miterkrankung der Tube.	Salpingoovariotomia sin.	Flaches Epithel. Granulationsgewebe. Zeichen alter Blutungen.
Fr. B. 33 j. 912 1930	steril	Dysmenorrhoe, Fluor, Miktionsbeschwerden. Obstip. Tenesmen. Unterleibsschmerzen unabhängigvon derPeriode.	Heterosexueller Behaarungstyp. Ut. myomat. Adn. nicht fühlbar.	Ut. myomat. Doppelseitige Ovarialcyste. Re. Tube miterkrankt. Verwachsungen.	Amput. uteri alta. Salp. ovariotomia. dext. Resec. Ov. sin. partialis.	Flaches Epithel.

VI. Abschließende Bemerkungen.

Abschließend komme ich zu folgendem Ergebnis: Von den bis jetzt aufgestellten Theorien, die Genese der Teercysten betreffend, hat nach meinem Dafürhalten die von Sampson (6) in den meisten Fällen die größte Wahrscheinlichkeit. Alle vorkommenden Variationen lassen sich dadurch jedoch nicht erklären, weshalb es falsch ist, wie auch Lauche(5), Meyer (2), Seitz (1) und andere betonen, nur eine Entstehungsursache anzunehmen.

Das Vorkommen der Teercysten wurde nur im menstruationsfähigen Alter beobachtet, wobei der Hauptprozentsatz im Alter zwischen 25 und 45 Jahren liegt.

Bei der Symptomatologie ist das Verhalten der Patientin während der Menses von ausschlaggebender Bedeutung. Die im einzelnen sonst noch zu berücksichtigenden Symptome, sowie die häufige Kombination zwischen Teercyste und andern Erkrankungen des Unterleibs, ferner die für die Genese evtl. in Betracht kommenden Antecedentien wurden ausführlich beschrieben. Auf Grund des äußeren Befundes und der Symptomatologie läßt sich die Diagnose fast nie stellen. Eine einwandfreie Diagnose (wenn sie überhaupt in allen Fällen zu stellen ist) wird meist erst durch die Operation möglich.

Bei den Operationsbefunden fiel das ungeheuer häufige Vorkommen von an Größe und Ausdehnung stark variierenden Verwachsungen auf. Das erklärt die in der Anamnese fast stets vorhandenen Beschwerden von seiten der Nachbarorgane, die leicht zu einer Fehldiagnose führen können. Als weiteres Charakteristikum wurde die „Brüchigkeit" der Wand solcher Cysten betont.

Die histologische Untersuchung konnte längst nicht in allen Fällen endometroides Gewebe einwandfrei nachweisen. Wo solches gefunden wird, sichert es jedoch die Diagnose.

Bei der Frage, ob konservative Therapie oder Operation, kam ich auf Grund vorliegender Befunde sowie theoretischer Erwägungen zu der Überzeugung, daß namentlich wenn es sich um jugendliche Patientinnen oder um fortgeschrittene Krankheitsstadien handelt, die Operation, die Therapie ist, wenn nicht andere wichtige Gründe die Gefahr eines solchen Vorgehens unverhältnismäßig erhöhen.

Ich ließ zum Schluß eine etwas ausführlichere Anführung von 3 Fällen folgen, weil mir diese in der einen oder andern Beziehung besonders

interessant erschienen. In Stichworten gab ich dann die restlichen 45 Fälle wieder.

Möge die Erforschung dieses Krankheitsbildes uns bald jene Klarheit bringen, die, als schönsten Lohn aller aufgewandten Mühe, dem Arzt neue Wege und Möglichkeiten zum erfolgreichen Dienst an der leidenden Menschheit gibt.

Ich möchte die Arbeit nicht beschließen, ohne auch an dieser Stelle meinem hochverehrten Lehrer, Herrn Professor Dr. Labhardt, für die gütige Überlassung von Thema und Material meinen aufrichtigen Dank auszusprechen.

Literaturverzeichnis.

1. Seitz „Über Genese, Klinik und Therapie der Endometriosis". Archiv für Gynäkologie 1931.
2. R. Meyer „Zur Frage der heterotopen Ephithelwucherung . . ." Berichte 1925.
   „Die Bedeutung der heterotopen Epithelwucherung im Ovarium und am Peritoneum". Ztbl. f. Gyn. 1924.
3. R. Meyer und Kitai „Bemerkungen über endometrane Adenomyosis uteri . . ." Ztbl. f. Gyn. 1924.
4. Sidney „Untersuchung über die abnorme Entwicklung endometranen Gewebes im weiblichen Becken". Ztbl. f. Gyn. 1927.
5. Lauche „Die Bedeutung der heterotopen Epithelwucherungen vom Bau der Uterusschleimhaut für die Gynäkologie". Berichte 1925 Bd. VI., VII. u. VIII.
6. Sampson „Perforating hemorrh. chocolate cyst of the ovarii". Archiv of surg. 1921.
   „Benign. a. malignant endometrial implants . ." Surg. Gynecol. a. obst. Bd. 38 1924.
   „Endometrial carcinoma of the ovary. ." Arch. of surg. Bd. 10 1925.
7. E. Vogt „Über die Verschleppung von Geschwulstmaterial. ." Ztbl. f. Gyn. 1924.
   „Das Krankheitsbild der heterotopen endometriumähnlichen Epithelwucherungen". Ztbl. f. Gyn. 1924.
   „Theoretische und praktische Folgerungen aus der Lehre von endometriumähnlichen Epithelwucherungen im Ovarium". Berichte 1925.
8. v. Oettingen „Entgegnung auf die Arbeit von Vogt". Ztbl. f. Gyn. 1924.
   „Die Entstehung von Schokoladecysten aus heterotopen Epithelwucherungen des Ovars". Ztbl. f. Gyn. 1924.
   „Die Herkunft mancher Schokoladecysten aus heterotopen Epithelwucherungen vom Bau der Uterusschleimhaut im Ovar". Ztbl. f. Gyn. 1925.
9. v. Oettingen und H. Linden „Über die heterotopen Epithelwucherungen vom Bau der Uterusschleimhaut im Ovar und ihre Beziehungen zu den Teer- u. Schokoladecysten". Ztbl. f. Gyn. 1925.
10. Aschheim „Über das sog. Endometrioma ovarii". Berichte 1925.
11. C. Sternberg „Geschwülste des Eierstocks". Halban-Seitz Bd. V. 1926.
12. Kermauner „Erkrankungen des Eierstocks". Veit-Stöckel, Handbuch der Gyn. „Fehlbildungen der weiblichen Geschlechtsorgane". Halban-Seitz Bd. III. 1924.

13. Halban „Hystero adenosis metastatica". Wien. klin. Wochenschr. 1924.
14. H. Albrecht „Temporäre Röntgenamenorrhoe zur Behandlung der endometroiden Tumoren". Ztbl. f. Gyn. 1930.
„Ursache heterotoper Serosaepithelwucherungen". Halban-Seitz, Biologie und Pathologie des Weibes, Bd. III. 1924.
15. Josselin de Yong und Snov „Über die Endometriosen des weiblichen Genitalapparates". Virchows Arch. f. patholog. Anatomie u. Physiol. Bd. 257 1925.
16. Joachimovits „Spontane endometroide Drüsenwucherung." Ztbl. f. Gyn. 1930.
17. W. Schiller „Über endometroide Bildungen". Ztbl. f. Gyn. 1927.
18. Franke „Über Endometrioma ovarii". Monatsschrift f. Geburtshilfe 1923.
19. Matzer und Hoffmann „Endometrale Cysten des Eierstocks". Americ. j. obstetr. 1929.
20. Blair „Ovarian haematomate". Surg. gyn. a. obst. Bd. 37 1923.
21. Stübler und Haeuber „Heterotope Epithelwucherungen im weiblichen Genitalapparat". Arch. f. Gyn. 1925.
22. H. Schultz „Zur Frage der endometroiden Wucherungen". Zeitschr. f. Geburtshilfe 1929.
23. Nyström „Zur Frage der Entstehung sog. Teercysten". Berichte 1925.
24. Ballin „Über ortsfremde Wucherungen vom Bau der Uterusschleimhaut im Eierstock". Ztbl. f. Gyn. 1927.
25. Menge Ztbl. f. Gyn. 1925.
26. Novak „Die Bedeutung der Uterusschleimhaut in der Tube." Ztbl. f. Gyn. 1928.
27. Baltzer „Über heterotope endometroide Wucherungen". Arch. f. klin. Chirurgie Bd. 147 Heft 3.
28. Opitz Ztbl. f. Gyn. 1925.